

LAPORAN KASUS : SINDROM BRUNS PADA NEUROSISTISERKOSIS INTRAVENTRIKULER

Kade Agus Sudha Naryana, Ni Made Susilawathi, Anak Agung Raka Sudewi

Departemen Neurologi, FK Universitas Udayana/RSUP Sanglah, Denpasar, Bali, Indonesia

Diterima 20 Juni 2019
Disetujui 31 Agustus 2019
Publikasi 1 September 2019
Korespondensi: agussudha@gmail.com

Naryana, et al. 2019. Laporan Kasus : Sindrom Bruns Pada Neurosistiserkosis Intraventrikuler. Callosum Neurology Journal 2(3): 78-82,2009. DOI: <https://doi.org/10.29342/cnj.v2i3.68>

ABSTRAK

Latar Belakang: Sindrom Bruns adalah sekumpulan gejala peningkatan tekanan intrakranial periodik yang dipicu perubahan posisi, akibat obstruksi massa intraventrikuler. Ini adalah gejala neurosistiserkosis intraventrikuler yang jarang.

Kasus: Laki-laki 38 tahun, suku Bali, datang dengan keluhan pusing bergoyang selama dua bulan dan memberat dua minggu terakhir, disertai muntah dan nyeri kepala yang periodik. Pemeriksaan fisik didapatkan kesadaran baik, tanda vital normal, vertigo periodik tipe sentral. Pemeriksaan darah, kimia, dan feses normal. Hasil tes serologi sistiserkosis ELISA positif.

Diskusi: Kista neurosistiserkosis bebas di ventrikel menimbulkan hidrosefalus periodik. Ia dapat ditemukan di ventrikel empat(43%-70%), ventrikel lateral (11%-43%), dan ventrikel ketiga (1%-29%).

Simpulan: Sindrom Bruns adalah manifestasi dari neurosistiserkosis intraventrikuler yang jarang terjadi. Penegakan diagnosis pada Sindrom Bruns memerlukan MRI kepala.

Kata Kunci: Sindrom Bruns ,Neurosistiserkosis Intraventrikuler, Hidrosefalus.

ABSTRACT

Background: Bruns' syndrome is a group of symptoms of increased intracranial pressure triggered by abrupt head movement due to obstructing intraventricular mass. It is a rare manifestation of intraventricular neurocysticercosis.

Case: A 38 years old man complained dizziness for 2 months which worsened the last 2 weeks, with vomiting and periodic headache. Symptoms occurred and worsened when head is moved to the right and improved when turning left. He was conscious, vital signs are normal.

Discussion: A mobile deformable intraventricular neurocysticercosis cyst leading to episodic obstructive hydrocephalus cause Bruns' syndrome.

Conclusion: Bruns' syndrome is a rare manifestation of intraventricular neurocysticercosis characterized by periodic hydrocephalus from mobile deformable intraventricular cyst and need MRI for diagnostic.

Keywords: Bruns' Syndrome, Neurocysticercosis intraventricular, hydrocephalus.

Latar Belakang

Sindrom Bruns adalah suatu sindrom yang ditandai dengan nyeri kepala, muntah, dan vertigo, yang dipicu oleh perubahan posisi kepala yang dapat dipicu oleh adanya massa pada intraventrikel yang bersifat obstruktif.¹ Sindrom ini pertama kali dilaporkan pada tahun 1902 oleh Ludwig Bruns di Hannover Jerman. Penyebab utama dari sindrom Bruns adalah obstruksi aliran cairan serebro spinal (CSS) secara periodik sehingga dapat menimbulkan hidrosefalus non komunikans yang juga periodik.²

Obstruksi ini dapat terjadi karena kista dari neurosistiserkosis (NSS) menutup aliran CSS, dan sering disebut sebagai *ball valve Mechanism*. Terkadang pada beberapa kasus terjadi obstruksi permanen, sehingga menyebabkan hidrosefalus akut dan kematian akibat herniasi serebri.²

Sindrom Bruns dapat terjadi pada tumor intraventrikular, dan juga seperti pada kasus ini, diawali oleh seseorang yang terdiagnosa sistiserkosis. Sistiserkosis terjadi jika telur dari *Taenia Solium* tidak sengaja termakan oleh manusia sebagai inang definitif, kemudian telur tersebut akan menjadi onkosfer dan bermigrasi ke mata, otot, jaringan subkutan, dan sistem saraf pusat. Onkosfer kemudian akan berubah menjadi kista dan mengalami proses degenerasi dalam tiga bentuk yaitu koloidal, granular, dan kalsifikasi.³

Pada kasus neurosistiserkosis intraventrikuler, larva mencapai ventrikel serebral melalui pleksus koroid, kemudian dapat bergerak bebas maupun menempel pada ependima.⁴ Gejala klinis yang muncul sesuai dengan kondisi patologis di dalam sistem ventrikel. Mual, muntah, pusing, nyeri kepala, diplopia, bahkan kematian mendadak merupakan gejala klinis yang dapat ditimbulkan.^{4,5} Adapun prognosis neurosistiserkosis intraventrikuler adalah lebih buruk jika dibandingkan neurosistiserkosis intraparenkim.

Ilustrasi Kasus

Seorang laki-laki suku Bali usia 38 tahun, datang ke RSUP Sanglah Bali dengan keluhan pusing bergoyang yang dialami sejak dua bulan sebelum masuk rumah sakit dan memberat sejak dua minggu terakhir. Keluhan pusing bergoyang yang memberat jika pasien menoleh ke arah kanan. Saat pasien memperbaiki posisi kepala dengan menoleh ke kiri, keluhan pusing membaik. Kondisi ini yang membuat pasien lebih nyaman berbaring ke sisi kiri pada saat tidur. Selama perawatan, pasien mengalami fase dimana keluhan pusingnya membaik bahkan hilang sama sekali. Fase

membaik ini dialami sekitar 3-4 hari, kemudian pasien mengeluhkan gejala pusingnya kembali. Riwayat sosial pasien adalah seorang petani dan memelihara babi di rumahnya. Kebiasaan mengkonsumsi daging babi juga diakui oleh pasien.

Berdasarkan hasil pemeriksaan fisik didapatkan pasien sadar baik, tanda vital normal dengan vertigo vestibuler tipe sentral dan nyeri kepala tipe vaskuler yang bersifat periodik. Tidak didapatkan nistagmus dan paresis nervus kranialis. Tenaga, tonus, trofik, dan refleks didapatkan dalam batas normal. Gangguan keseimbangan, gangguan koordinasi, dan reflex patologis tidak ditemukan. Dari pemeriksaan laboratorium didapatkan darah lengkap dan kimia darah dalam batas normal. Pemeriksaan feses tidak ditemukan kista. Namun uji serologi sistiserkosis dengan ELISA (Enzyme Linked Immunosorbent Assay) didapatkan hasil positif.

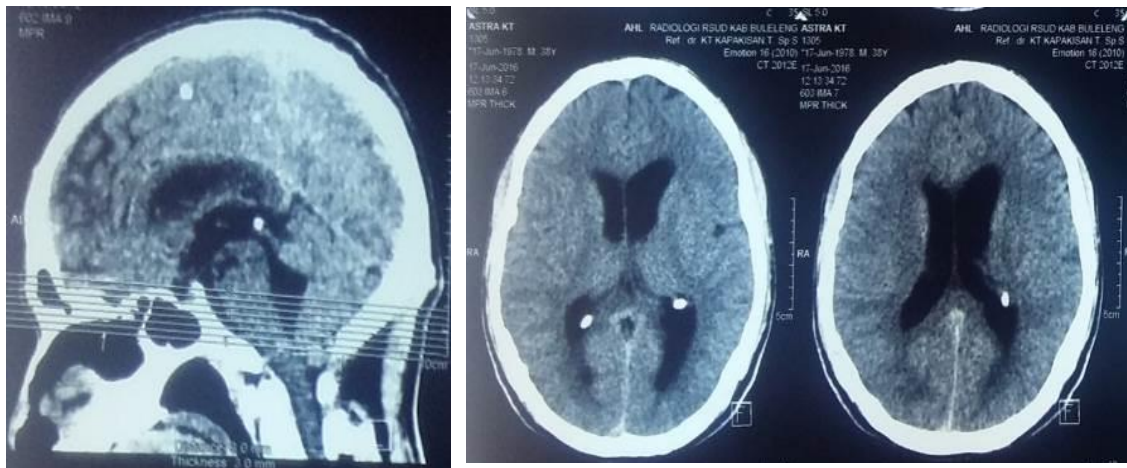Adapun hasil pemeriksaan *Computed Tomography Scan* (CT Scan) kepala didapatkan gambaran hidrosefalus dan gambaran kalsifikasi multipel parenkim (Gambar 1). Pada pemeriksaan *Magnetic Resonance Imaging* (MRI) kepala didapatkan lesi kistik soliter dengan dinding kapsul sangat tipis di ventrikel empat. (Gambar 2).

Pasien diterapi dengan albendazol dan kortikosteroid dalam 10 hari keluhan dirasakan membaik. Dan saat pulang dari rumah sakit, gejala pusing sudah tidak dikeluhkan lagi.

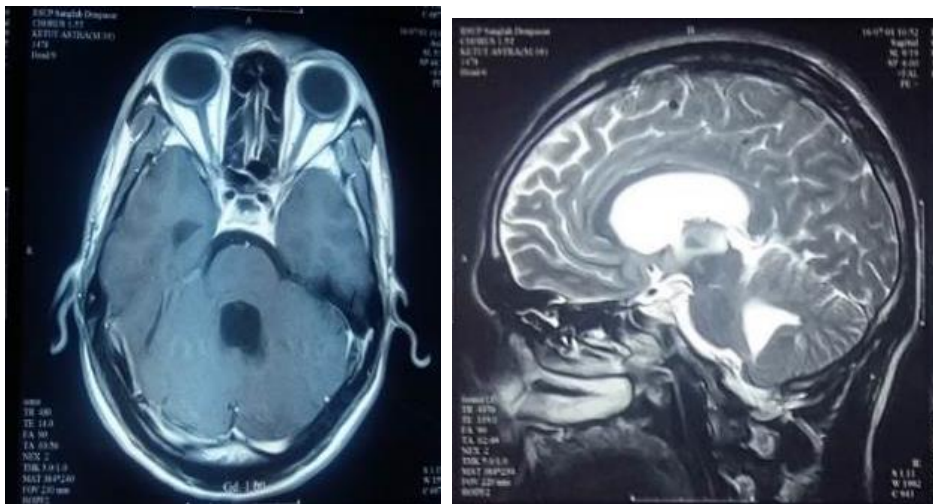
Diskusi

Sindrom Bruns yang timbul sebagai akibat dari adanya massa pada intraventrikel yang bersifat mengobstruksi merupakan sekumpulan gejala peningkatan intrakranial akut seperti gejala nyeri kepala, vertigo, dan muntah yang bersifat periodik dan dipicu oleh perubahan posisi kepala. Adapun prevalensi kelainan intraventrikuler adalah 7,3% dan 61,3% diantaranya adalah NSS. Kista NSS paling banyak ditemukan di ventrikel empat (43%- 70%), ventrikel lateral (11% - 43%), dan ventrikel ketiga (1% - 29%).⁶

Penyebab utama dari sindrom Bruns adalah obstruksi aliran cairan serebro spinal (CSS) secara periodik sehingga menimbulkan hidrosefalus non komunikans yang juga periodik. Obstruksi ini terjadi karena kista dari neurosistiserkosis(NSS) menutup aliran CSS, dan sering disebut sebagai ball valve mechanism.²



Gambar 1. CT Scan Kepala tanpa kontras potongan aksial. Menunjukkan adanya pelebaran ventrikel lateral dan kalsifikasi intraventrikuler.



Gambar 2. MRI Kepala potongan Axial T1 dan T2 Sagital. Menunjukkan ada kistik dengan dinding tipis di ventrikel empat.

Del Bruto dkk (2011) mengajukan kriteria diagnostik NSS berdasarkan gejala klinis, neuroimaging, imunologi, dan data epidemiologi.

Interpretasi dari kriteria diatas dibagi menjadi diagnosis pasti yaitu :

Definite neurocysticercosis (satu dari berikut)

- 1 kriteria absolut
- 2 kriteria mayor
- 1 mayor + 2 minor + 1 epidemiologi

Probable neurocysticercosis (satu dari berikut)

- 1 mayor + 2 minor
- 1 mayor + 1 minor + 1 epidemiologi
- 3 minor + 1 epidemiologi

Possible neurocysticercosis

- 1 mayor
- 2 minor
- 1 minor + 1 epidemiologi

Penanganan neurosistiserkosis meliputi obat anti parasit, terapi simtomatik dan pembedahan. Obat anti parasit diberikan terutama pada NSS aktif, yaitu pemberian albendazole atau prazikuantel. Pada beberapa studi menunjukkan bahwa prazikuantel dosis rendah 5 sampai 10 mg/kg/hari mempunyai efek untuk membunuh kista, dan dosis tinggi 50 mg/kg/hari masih mampu ditoleransi oleh tubuh dengan baik. Beberapa studi menyarankan dosis pemberian prazikuantel adalah 50 mg/kg/hari selama dua minggu. Sedangkan dosis

albendazole yang disarankan adalah 15 mg/kg/hari selama satu bulan.⁸

Pada hari kedua sampai kelima setelah pemberian antiparasit biasanya akan terjadi eksaserbasi dari gejala-gejala neurologi, yang disebabkan oleh reaksi inflamasi akibat kematian parasit. Oleh karena itu perlu ditambahkan kortikosteroid untuk mengurangi terjadinya edema. Kortikosteroid yang diberikan adalah deksametason dengan dosis antara 4,5 hingga 12mg/hari. Prednison 1mg/kg/hari dapat digunakan untuk menggantikan deksametason jika diperlukan terapi steroid jangka panjang.⁸

Manajemen medis dengan obat-obatan telah terbukti efektif untuk neurosistiserkosis, namun demikian penanganan dengan pembedahan masih memegang peranan yang juga penting. Pada pasien neurosistiserkosis ventrikuler, tindakan pengangkatan kista pada area ventrikel lateral, ventrikel ketiga dan keempat dapat dilakukan dengan pembedahan. Lesi kistik pada parenkim otak dapat ditangani dengan terapi medis, dengan antihelmintik dan kortikosteroid, sedangkan lesi kistik yang berada diluar parenkim otak dapat dipertimbangkan untuk dilakukan prosedur pembedahan.⁷

Tabel 1. Kriteria Diagnostik Neurosistiserkosis

1. Kriteria Absolut	<ul style="list-style-type: none"> a. Pemeriksaan histopatologi menunjukkan adanya parasit dari biopsi otak. b. Pemeriksaan CT scan/MRI adanya skoleks pada lesi. c. Pemeriksaan funduskopi tampak parasit pada subretina
2. Kriteria Mayor	<ul style="list-style-type: none"> a. Neuroimaging sesuai dengan lesi NSS b. Immunoblot terhadap antibodi sistiserkosis positif c. Resolusi lesi kistik intrakranial antibodi dan resolusi spontan pada small single.
3. Kriteria Minor	<ul style="list-style-type: none"> a. Neuroimaging menunjukkan adanya lesi yang sesuai dengan NSS b. Manifestasi klinis sesuai dengan NSS. c. ELISA terhadap antisistiserkosis antibodi/sistiserkus antigen positif pada LCS dan adanya sistiserkosis diluar SSP
4. Kriteria Epidemiologi	<ul style="list-style-type: none"> a. Household contact dengan orang yang terinfeksi T.solium b. Tinggal atau berasal di daerah endemic sistiserkosis c. Riwayat sering bepergian ke daerah endemik.

CT scan dan MRI merupakan pemeriksaan penunjang NSS non-invasif. CT scan memiliki sensitivitas dan spesifisitas yang tinggi pada sebagian besar stadium NSS dan superior dibandingkan MRI pada kasus NSS yang sudah mengalami kalsifikasi. Namun CT scan sulit

membedakan gambaran kista intraventrikular karena atenuasi mirip antara cairan kista dengan cairan serebrospinal sendiri. Sebaliknya MRI dapat menunjukkan gambaran kista intraventrikular yang terdefinisi dengan baik pada gambaran T1 atau T2.⁹

Daftar Rujukan

1. Bruns L. Neuropathologische Demonstratione. Neurol Centralbl 1902;21:561-567
2. Torres-Corzo J, Rodriguez-Della Vecchia R, Ranger-Castilla L. Bruns sindrom cause by intraventricular neurocysticercosis treated using flexible endoscopy. J Neurosurg.2006; 104: 746-748.
3. Singh Gagandeep, Sappal Manwinder. Neurocysticercosis – Indian Scenario. Medicine Update 2012; 22 : 29-36
4. Cavalheiro S, Zymbreg S.T, Teixeira P.D. Hydrocephalus in Neurocysticercosis and Other Parasitic and Infectious Disease. Department of Neurosurgery. 2005.
5. Rodriquez Roberta, et al. Bruns' syndrome and racemore neurocysticercosis : a case report. Revista da Sociedade Brasileira de Medicina Tropical 45(2)2012 : 269-271
6. Ostergaad Tomas, John Jeffrey, Intraventricular Neurocysticercosis: Presentation, diagnosis, and management. Asian Pasific Journalof Tropical Medicine 2016: 1-4
7. Del Brutto, OH. Neurocysticercosis. The Neurohospitalist 2014, Vol 4 : 205-212
8. Garcia, HH Nash, TE. Diagnosis and Treatment of Neurocysticercosis. Nat Rev Neurol 7, 2011 : 747-756
9. Kimura-Hayama, ET, higuera, JA, Corona-Cedilo. Neurocysticercosis. Radiologic-pathologic Correlation. Radiographics 2010 ;30: 1705-1719